EXÁMENES DE IMAGEN

Dra. Mónica Caiza.
REUMATÓLOGA.

DX

R
L

D

Edad: 059Y
ID de petición:
N.º de acceso: 202202210927111
L
mAs: 1.89
KV: 50.3
EXI de referencia: 250.00
EXI actual: 750.80
DI: 4.78
Tamaño de matriz: 1265x2203
Tipo de filtro: NONE
Edad: 059Y
ID de petición:
N.º de acceso: 202202210927111
R
mAs: 1.89
KV: 49.9
EXI de referencia: 250.00
EXI actual: 737.99
DI: 4.70
DAP: 6.10µGy•m²
Tamaño de matriz: 1477x2271
Tipo de filtro: NONE

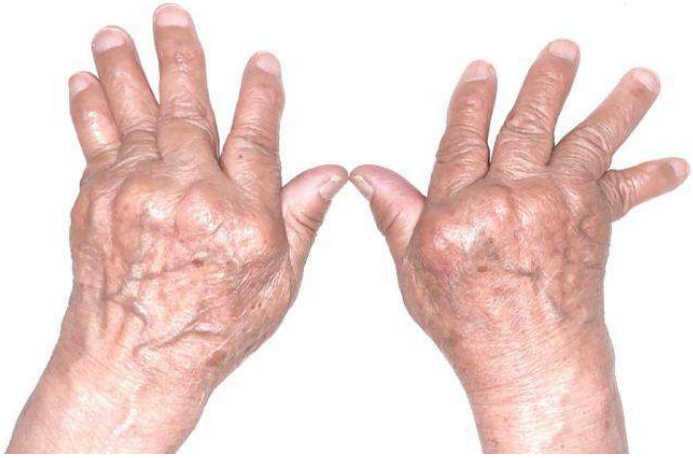

DER
IZQ

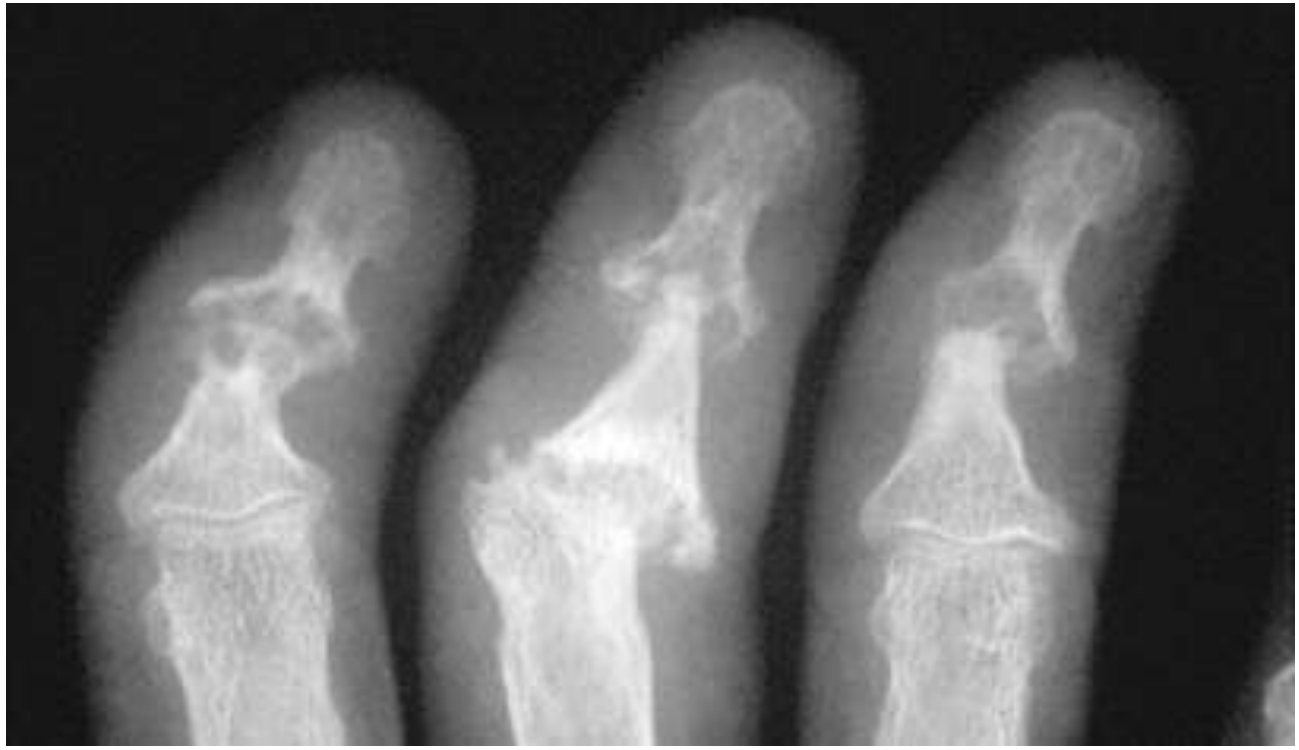

18

2022-10-19
16:59:47
R

23-12-2021
12:20:50
DX
CENTRO RADIOLOGICO RO

DX
CENTRO RADIOLOGICO RO

^SUSANA TAPIA, F
061Y
23-12-2021
12:20:50
DX
CENTRO RADIOLOGICO RO

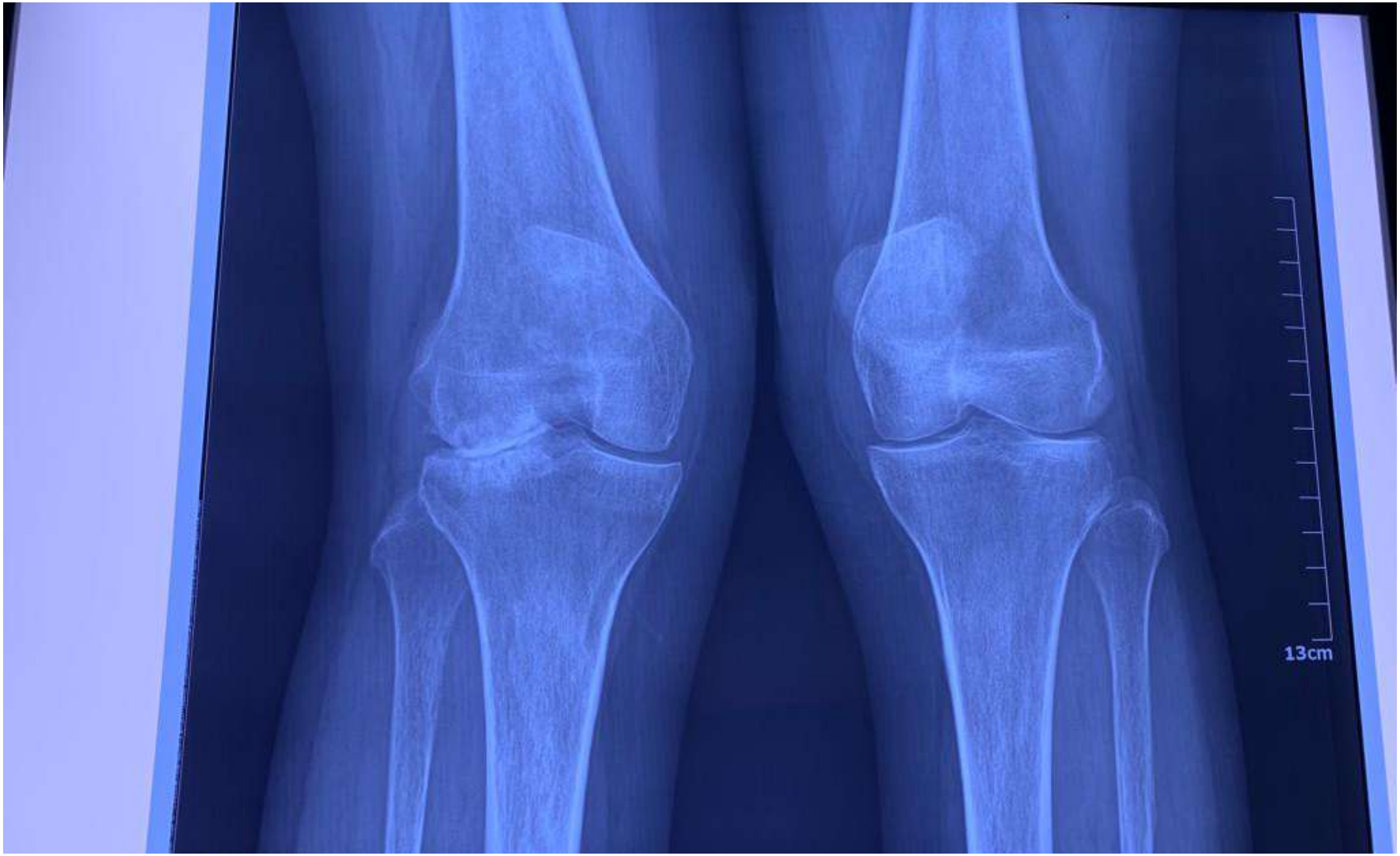
13cm

IZQ
DER

IZQ
DER

Sexo: M
ID: 0601919145
Fecha de nacimiento: 1965-04-15
Edad: 058Y
ID de petición:
N.º de acceso: 202304150955231
Fecha de adquisición: 2023-04-15
Hora de adquisición: 10:00:06
Opr: Tech
mAs: 2.09
KV: 52
EXI de referencia: 250.00
EXI actual: 198.85
DI: -0.99
DAP: 7.20µGy•m²
Nombre de POG: Pie AP
DER
Tamaño de matriz: 2362x2216
Tipo de filtro: NONE
WC: 2139
WW: 1440
Sexo: M
ID: 0601919145
Fecha de nacimiento: 1965-04-15
Edad: 058Y
ID de petición:
N.º de acceso: 202304150955231
Fecha de adquisición: 2023-04-15
Hora de adquisición: 10:00:06
Opr: Tech
mAs: 2.09
KV: 52
EXI de referencia: 250.00
EXI actual: 198.85
DI: -0.99
DAP: 7.20µGy•m²
Nombre de POG: Pie AP
Tipo de rejilla: NONE
IZQ
Tamaño de matriz: 2362x2216
Tipo de filtro: NONE
WC: 2139
WW: 1440
mAs: 2.09